REVUE DE CHIRURGIE

PARAISSANT TOUS LES MOIS

DIRECTEURS : MM.

F. TERRIER
Professeur de clinique chirurgicale
à la Faculté de médecine de Paris,
Chirurgien de la Pitié,
Membre de l'Académie de médecine.

P. BERGER
Professeur de clinique chirurgicale
à la Faculté de médecine de Paris,
Chirurgien de l'hôpital Necker,
Membre de l'Académie de médecine.

A. PONCET
Professeur de clinique chirurgicale
à la Faculté de médecine de Lyon,
Ex-chirurgien en chef de l'Hôtel-Dieu de Lyon,
Correspondant de l'Académie de médecine.

E. QUÉNU
Professeur agrégé
à la Faculté de médecine de Paris,
Chirurgien de l'hôpital Cochin.

RÉDACTEUR EN CHEF : **M. F. Terrier.**

VINGT-SIXIÈME ANNÉE. — N° 9. — 10 SEPTEMBRE 1906.

EXTRAIT

LES

GRANDS KYSTES DE LA CAPSULE SURRÉNALE

Par MM. F. TERRIER et P. LECÈNE

FÉLIX ALCAN, ÉDITEUR
108, BOULEVARD SAINT-GERMAIN, 108
PARIS, 6e

1906

FÉLIX ALCAN, ÉDITEUR

Vient de paraître :

LE LANGAGE MUSICAL

et ses troubles hystériques

Par le Dr **J. INGÉNIEROS**

Professeur à la Faculté de Médecine de Buenos Aires

1 vol. gr. in-8°. . . . . **6 fr.**

Récemment parus :

Compte rendu du Ve Congrès international de Psychologie, tenu à Rome, du 26 au 30 avril 1905. Publié par le Prof. **G. SERGI.** 1 fort volume grand in-8. . . . **20 fr.**

Les Révélations de l'Écriture

D'après un contrôle scientifique

Par **A. BINET**, directeur du laboratoire de psychologie physiologique à la Sorbonne.

1 volume in-8 avec 67 figures dans le texte. . . . . **5 fr.**

LE SOURIRE

PSYCHOLOGIE ET PHYSIOLOGIE

Par le Dr G. DUMAS

Chargé de cours à la Sorbonne.

1 volume in-16 avec 19 figures. . . . . **2 fr. 50**

Les Maîtres de la Musique

Études d'histoire et d'esthétique, publiées sous la direction de M. **Jean CHANTAVOINE.**

Chaque volume in-16 de 250 pages environ . . . . . **3 fr. 50**

Collection honorée d'une souscription du Ministre de l'Instruction publique et des Beaux-Arts).

Vient de paraître :

J.-S. BACH

Par ANDRÉ PIRRO

Précédemment publiés :

PALESTRINA

par MICHEL BRENET.

CÉSAR FRANCK

par VINCENT D'INDY.

En préparation : **Grétry**, par PIERRE AUBRY. — **Mendelssohn**, par CAMILLE BELLAIGUE. — **Beethoven**, par JEAN CHANTAVOINE. — **Moussorgsky**, par J.-D. CALVOCORESSI. — **Orlande de Lassus**, par HENRY EXPERT. — **Wagner**, par HENRI LICHTENBERGER. — **Berlioz**, par ROMAIN ROLLAND. — **Gluck**, par JULIEN TIERSOT. — **Schubert**, par A. SCHWEITZER, etc., etc.

TRÈFLE ROUGE

SOURCES St-LOUIS

St-YORRE près VICHY

SOURCE N° 1 } Goutte, Gravelle, Diabète, Coliques Néphrétiques et Hépathiques, etc.

SOURCE N° 2 } Maux d'Estomac, du Foie, des Reins, Rhumatismes, Albuminurie, etc.

AUTORISATION DE L'ÉTAT

APPROBATION DE L'ACADÉMIE DE MÉDECINE

CHEZ LES PHARMACIENS ET MARCHANDS D'EAUX MINÉRALES

ADMINISTRATION : 27, Boulevard des Italiens, Paris

COMPAGNIE des EAUX MINÉRALES de

LA BOURBOULE

Sce CHOUSSY-PERRIÈRE

Caisse gratuite franco aux Médecins

Travail du Service du Prof. Terrier (Clinique chirurgicale de la Pitié)

LES GRANDS KYSTES DE LA CAPSULE SURRÉNALE

PAR MM.

F. TERRIER
Professeur de clinique à la Faculté de médecine de Paris.

et

P. LECÈNE
Prosecteur à la Faculté de médecine de Paris.

Les kystes de la capsule surrénale sont des tumeurs rares, surtout les grands kystes dont nous nous occuperons principalement ici.

Nous n'avons pu en réunir que neuf observations déjà publiées; et c'est pourquoi nous avons cru intéressant de rapporter avec détails l'observation inédite suivante.

Observation personnelle. — Mme P., âgée de cinquante-deux ans. Entrée le 6 décembre 1904 à l'hôpital de la Pitié (service du Pr Terrier).

Depuis quatre ans la malade souffre de constipation : ses matières sont souvent glaireuses et de temps en temps elle souffre de douleurs vagues dans le ventre, accompagnées de vomissements. Les douleurs sont surtout localisées à droite de l'ombilic, mais sans prédominance nette.

Le 17 novembre, le médecin de la malade constate la présence d'une tumeur dans le flanc gauche; il n'y a pas de signes de compression; néanmoins, il envoie la malade à l'hôpital.

Actuellement, on trouve *dans le flanc gauche une voussure qui fait bomber ce flanc par rapport à celui du côté droit*; il existe à ce niveau quelques varicosités sous-cutanées.

A la *palpation*, on sent dans le flanc gauche une tumeur du volume d'un œuf d'autruche, *à grand axe transversal*, qu'on limite facilement : la tumeur est très *peu mobile*; sa surface est *lisse* et on y sent une *fluctuation nette*; on ne réveille *aucune douleur à la pression*.

A la *percussion*, la tumeur est franchement *mate*; la matité ne dépasse pas les limites de la tumeur en dedans et en bas; mais en haut on retrouve la zone *mate s'enfonçant à trois travers de doigt au moins au-dessous du rebord costal gauche* : cette matité ne se modifie pas lorsqu'on fait changer la malade de position.

Le toucher vaginal montre un utérus normal, haut situé en antéflexion; le col est normal; on ne sent pas les annexes et on ne trouve aucune connexion entre la tumeur kystique du flanc et l'appareil utéro-annexiel.

Il n'y a jamais eu de troubles de la miction : *les urines sont normales comme aspect et quantité.*

L'analyse des urines montre l'absence complète de sucre, d'albumine et de pigments biliaires : il y a 14 gr. 60 d'urée par litre.

A aucun moment il n'y a *eu de fièvre.*

On fait le diagnostic du *kyste rétro-péritonéal*, sans qu'il soit possible d'en préciser le point de départ.

Opération, le 14 décembre 1904, par M. le Pr Terrier, assisté du Dr Gosset. Anesthésie au chloroforme.

Incision médiane au-dessus de l'ombilic, longue de 8 centimètres. Les écarteurs placés on constate que la tumeur est rétro-péritonéale, *flanquée du côlon descendant qui chemine en dedans d'elle.* La tumeur est recouverte d'un feuillet péritonéal mince et elle est de couleur ardoisée.

Après agrandissement de l'incision pariétale on incise le feuillet péritonéal qui recouvre la tumeur et on commence à décortiquer la poche. Les parois de la poche sont minces; mais le décollement se poursuit facilement. On fait à ce moment une ponction dans la tumeur kystique et on retire un peu plus d'un litre de liquide citrin, contenant des cristaux de cholestérine.

La décortication est ensuite poursuivie et on arrive au niveau du pédicule rénal, au contact de la colonne vertébrale; on constate à ce moment que la tumeur est tout à fait indépendante du rein gauche qui est normal.

On pense qu'il s'agit d'un kyste du pancréas; on résèque à peu près la moitié de la poche décortiquée et on *marsupialise le reste.*

La surface interne de la cavité kystique est lisse, régulière, de couleur ardoisée et le fond de la poche complètement fermée répond à la colonne vertébrale, au-dessus et au contact du pédicule rénal. L'incision de la paroi est fermée à la soie fine. On laisse dans la poche marsupialisée un gros drain.

L'opération terminée, on croit encore qu'il s'agit d'un *kyste du pancréas.*

L'opération, qui a duré une heure dix, est très bien supportée par la malade.

Pendant les cinq premiers jours, la température ne dépasse pas 37°,3; le pouls est à 85-90.

Le cinquième jour, ascension de température : 38°,2, pouls 100. On constate qu'il existe une *parotidite à droite* : pendant les jours qui suivent, la parotidite devient de plus en plus douloureuse; le dixième jour, elle est suppurée; on l'incise. A partir de ce moment, la fièvre tombe et la guérison se poursuit sans encombres.

La malade sort guérie, sans fistule, le 11 février 1905.

Examen de la pièce. La paroi de la poche kystique enlevée est peu épaisse, manifestement formée par du tissu conjonctif dense; un seul fait est remarquable : c'est la présence sur la face interne du kyste de *taches jaunes soufre qui font saillie*; *ces taches ont une étendue variable depuis celle*

d'une tête d'épingle jusqu'à celle d'une lentille. En dehors de cela la face interne du kyste est lisse; sa paroi externe est recouverte de réseaux vasculaires bien développés.

Examen du liquide contenu dans le kyste.

L'analyse du liquide contenu dans le kyste a donné les résultats suivants :

« Le volume de liquide est de 810 centimètres cubes à réaction neutre. Le liquide est jaunâtre, huileux et contient en suspension de nombreuses



Fig. 1. — Coupe totale de la paroi kystique à un faible grossissement (80/1). On voit au milieu de la figure, en dedans de la couche formée de tissu conjonctif dense, les amas de cellules épithéliales disposées en travées.

gouttelettes de graisse et des lamelles de cholestérine. La densité du liquide est de 1023.

A l'examen chimique, on trouve dans ce liquide de l'albumine et des graisses en notable quantité.

On a cherché si le liquide digérait les matières albuminoïdes par la méthode de Metl. *Le liquide n'a aucun pouvoir digestif sur les albumines.*

On a cherché également si le liquide avait un *pouvoir saccharifiant sur les féculents* : le résultat a été absolument négatif, après dix heures de macération avec de l'amidon.

Enfin dans le liquide il existe des chlorures et des phosphates. *Pas d'urée.*

Au microscope, on remarque dans le liquide de nombreuses gouttelettes graisseuses, des lamelles rhombiques de cholestérine, du phosphate ammoniaco-magnésien en barbes de plumes et quelques rares globules blancs.

Fig. 2. — Un point de la figure précédente vu à un fort grossissement (350/1). On voit le détail des cellules épithéliales surrénales disposées en travées : les cellules qui ont un protoplasma grenu et un gros noyau vésiculeux sont des cellules chromaffines.

On voit donc clairement *d'après cette analyse que le liquide du kyste n'a aucun rapport avec le suc pancréatique.*

L'examen histologique de la paroi du kyste a donné des résultats plus intéressants, qui ont permis de trouver l'organe aux dépens duquel s'était développé ce kyste.

L'examen a porté sur de nombreux fragments de la paroi kystique, fixés soit au formol à 10 p. 100, soit au liquide de Flemming fort (chromo-osmié).

Sur un certain nombre de coupes de la paroi kystique on ne voit qu'une

couche épaisse de 5 millimètres formée par *du tissu conjonctif dense, lamelleux, pauvre en cellules, faiblement vascularisé*; à la face interne du kyste on ne trouve pas de revêtement épithélial, mais simplement *des cellules très aplatics à noyau allongé, figurant un endothélium discontinu.*

Si l'on s'en tenait à cet examen, on croirait avoir affaire à *un kyste séreux*, analogue à ceux que l'on rencontre souvent dans le *mésentère ou les mésocôlons.*

Mais, sur des coupes passant par les points de la paroi kystique où *l'on voyait à l'œil nu des taches jaune soufre en saillie, l'aspect histologique est tout différent.*

On voit alors à un faible grossissement (80 fois) que la paroi du kyste est composée des 3 couches suivantes (v. fig. 1) :

1° En dehors, *une zone formée de tissu conjonctif, dense, lamelleux, peu vascularisé*;

2° *Une assise de cellules épithéliales polyédriques, à gros noyau, disséminées sous forme de boyaux pleins dans du tissu conjonctif beaucoup plus grêle, formé de fines fibrilles.*

3° Enfin *une couche interne, composée de détritus cellulaires et de cellules en dégénérescence granulo-graisseuse.*

A un fort grossissement (350/1), on peut mieux juger de la morphologie des cellules épithéliales de la couche moyenne et interne (v. fig. 2).

On voit que *ces cellules épithéliales sont polyédriques, à noyau bien coloré et volumineux, disposées en boyaux pleins, entourés par des fibrilles conjonctives.* Certaines cellules contiennent de *la graisse en fins granules* (v. fig. 2); *d'autres ont leur protoplasma fortement teinté en jaune foncé par l'acide chromique du Flemming (cellules chromaffines).* Ces caractères morphologiques et ces affinités histochimiques permettent de dire *que ces cellules épithéliales proviennent de la capsule surrénale* : les cellules épithéliales disposées en boyaux pleins appartiennent à la substance corticale; quant aux cellules chromaffines elles répondent à des débris de la substance médullaire.

D'après cet examen histologique, on peut conclure que notre *tumeur kystique est un kyste séreux, probablement d'origine lymphatique, développé dans la capsule surrénale gauche.*

Nous n'avons pu trouver dans la littérature médicale que neuf observations que l'on puisse rapprocher plus ou moins de la nôtre.

Voici ces observations résumées :

1. — Rayer. *L'Expérience*, II, 1837, p. 17.

Femme de soixante-quinze ans, qui a présenté à plusieurs reprises des hématuries. Il y a cinq ans, crises douloureuses dans la région rénale droite, se reproduisant à intervalles plus ou moins longs. Elle a fait aussi une chute sur le côté, mais sans accidents immédiats notables. Depuis deux mois, vomissements et œdème des membres inférieurs. On sent une masse fluctuante dans la moitié droite de l'abdomen; le diagnostic fut : kyste hydatique du foie ou kyste ovarique. A l'autopsie on trouve une

tumeur du poids de 4 livres développée *aux dépens de la capsule surrénale droite*; cette tumeur contient un litre et demi de sang liquide et de caillots. Le parenchyme de la glande est détruit et difficilement reconnaissable. Les deux reins et la capsule surrénale gauche sont d'apparence normale.

2. — Chiari. *Wiener medic. Presse*, 1880, n° 21, p. 341.

Homme de soixante-huit ans, mort d'une lésion cardiaque; la tumeur surrénale n'avait donné lieu à aucun symptôme particulier pendant la vie : ce fut une trouvaille d'autopsie. On trouva *à la place de la capsule surrénale droite* une tumeur kystique, ovoïde, grosse comme une tête d'adulte. Elle contenait du sang, liquide au centre, coagulé à la périphérie : on retrouvait à l'œil nu dans la capsule de la tumeur des *débris jaune soufre* qui rappelaient l'aspect de la capsule surrénale. A l'examen histologique, on ne trouva pas trace de néoplasme, mais une capsule fibreuse épaisse, renfermant plusieurs îlots de *substance corticale surrénale très infiltrée de graisse*.

3. — Routier. *Bulletins de la Société de Chirurgie*. Paris, 1894, t. XX, p. 813.

Femme de trente-cinq ans, présentant depuis trois ans des douleurs violentes à l'épigastre, accompagnées de vomissements. Depuis dix mois, le ventre grossit et on sent une tumeur occupant l'hypocondre gauche. La tumeur volumineuse semble se cacher sous le rebord costal et descend jusque dans la fosse iliaque : elle déborde un peu la ligne médiane; mate dans toute son étendue, elle présente seulement un point fluctuant.

Opération : Laparotomie médiane sous-ombilicale; on traverse les quatre feuillets épiploïques; on ponctionne la tumeur et on retire 1 600 grammes de liquide brun noirâtre. Il est impossible d'établir les connexions anatomiques de la tumeur et, à cause des adhérences avec les parties profondes, on se contente de la *marsupialisation*.

La malade *mourut de péritonite* due à ce que, plusieurs sutures étant très tendues, deux d'entre elles coupèrent et il y eut infection du péritoine.

L'*examen anatomique, fait par Pilliet*, montra que la poche kystique se séparait facilement de la rate et du pancréas ; au contraire ses rapports avec le rein gauche étaient intimes. « On ne trouve pas de débris de capsule surrénale à la surface externe du kyste par le simple examen macroscopique. La surface interne du kyste est veloutée, noirâtre : cette couleur n'est pas celle du sang, mais celle du pigment sanguin transformé. Cette couleur seule fait penser à une tumeur développée dans la capsule surrénale, car on la retrouve dans les cellules pigmentées de cet organe. L'examen histologique montre que la paroi kystique est formée en dehors : d'un tissu conjonctif lamellaire d'aspect cornéen, traversé de vaisseaux sanguins et lymphatiques largement développés, puis de franges villeuses assez longues qui représentent le squelette de glandes en tubes ou plutôt de boyaux cellulaires parallèles à la paroi. Ces éléments cellulaires sont polyédriques, irréguliers, tassés dans des tubes ne présentant pas de lumière centrale ; ils sont chargés de pigment d'un brun ocreux. On se trouve donc

en présence *d'une portion de capsule surrénale très altérée dans sa structure, adhérente à la capsule du rein par sa face externe, s'ouvrant dans une cavité hématique à sa face interne.* »

4. — Pawlick. *Arch. für klin. Chirurgie*, 1895, Bd. 53, p. 582.

Femme de quarante ans, souffrante depuis cinq ans : on ne trouve dans ses antécédents qu'un traumatisme insignifiant. On constate dans l'hypocondre gauche l'existence d'une tumeur fluctuante peu mobile que l'on prit tout d'abord pour une hydronéphrose; mais le cathétérisme de l'uretère joint à la palpation permit de trouver le rein gauche normal, mais abaissé par la tumeur kystique qui devait alors être considérée comme née aux dépens du *pancréas* ou de la *capsule surrénale* (?). En mars 1894. *Laparotomie* : on trouve dans l'hypocondre gauche un grand kyste rétropéritonéal, surcroisé par le côlon; le pôle inférieur du kyste répond au rein gauche abaissé et normal. Ponction, puis incision du kyste : il s'écoule environ 10 litres de liquide sanglant : énucléation du kyste; on trouve en haut une sorte de pédicule qui file vers la colonne vertébrale : ligature de ce pédicule et extirpation du kyste. Drainage lombaire et fermeture de l'espace rétropéritonéal décollé et de la plaie de laparotomie.

La malade, très choquée, se remet lentement, mais finit par guérir. *Revue en bon état, deux ans après.*

L'examen histologique de ce grand kyste montra qu'il était formé d'une paroi fibreuse, contenant des *fibres musculaires lisses* : la face interne du kyste était recouverte de caillots sanguins en voie d'organisation. Dans le stroma fibreux de la paroi on trouva plusieurs îlots de *parenchyme de la capsule surrénale* en voie d'atrophie.

5. — Bossard. *Inaugural Dissertation*, Zürich, 1900.

Description d'une pièce d'autopsie appartenant à la collection de Ribbert. C'est un lymphangiome kystique de la capsule surrénale droite. Les cavités de cette tumeur polykystique étaient remplies de lymphe. Les plus petites cavités n'étaient visibles qu'au microscope. Un kyste du volume d'une cerise faisait saillie à la surface de l'organe à travers la substance corticale. Une autre *cavité kystique, du volume d'une pomme*, avait déterminé la dislocation de tout l'organe et c'était elle qui avait attiré l'attention sur la capsule surrénale à l'autopsie.

Les parois des deux grandes cavités kystiques contenaient de *nombreuses taches jaunes rappelant l'aspect de la capsule surrénale.* A l'examen histologique les parois kystiques sont formées de tissu conjonctif, présentant par places des points calcifiés. La paroi interne des kystes est revêtue d'endothélium plat : en plusieurs points, on voit des *cellules de la capsule surrénale*, comprises dans la paroi fibreuse des kystes.

D'après l'examen de la pièce, il s'agit bien ici d'un *lymphangiome kystique, qui a disloqué pour ainsi dire le parenchyme de la capsule surrénale* (Ribbert considère cette observation comme unique).

6. — Triepcke (Bier). *Inaugural Dissertation*, Kiel, 1901, p. 13.

Chez une femme de soixante-neuf ans, présentant une tumeur kystique

de l'hypocondre droit de diagnostic obscur, Bier fit une *laparotomie sur le bord externe du grand droit.* On trouva un kyste du volume d'une tête d'adulte, recouvert par le foie : le kyste correspondait au siège anatomique de la *capsule surrénale* et montait jusqu'au diaphragme. Ponction du kyste : il s'écoule 2 litres de liquide trouble, mêlé de débris de tissus et de caillots. Marsupialisation et curettage du kyste. *Mort de choc*, quelques heures après l'opération. A l'*autopsie*, on trouve le kyste facilement énucléable : il occupait la place de la capsule surrénale droite ; le lobe droit du foie était atrophié par compression ; le rein droit avait été chassé de sa loge et se trouvait à la hauteur de la crête iliaque droite.

L'examen histologique du kyste permit de reconnaître dans une paroi fibreuse dense des *boyaux de cellules épithéliales à noyau volumineux répondant au type des cellules corticales de la capsule surrénale.* De plus il existait, parsemés dans la paroi, plusieurs petits kystes de la grosseur d'un pois ou d'une noisette, à contenu brun noirâtre.

7. — Oberndorfer. *Ziegler's Beiträge zur path. Anatomie*, 1901, Bd. 28, p. 516.

A l'autopsie d'un homme de trente-quatre ans, mort d'occlusion intestinale, on trouva à la place de la capsule surrénale gauche une tumeur kystique du volume d'une pomme. En incisant cette tumeur, il s'échappa du liquide clair : sur la partie supérieure du kyste, on reconnaissait des débris de glande surrénale. La capsule surrénale droite était d'aspect normal. Le contenu du kyste était formé par de la lymphe et quelques leucocytes.

L'examen histologique du kyste montra qu'il était formé d'une paroi fibreuse, pauvre en noyaux et revêtu à son intérieur d'un endothélium aplati. A côté du grand kyste, on trouva d'autres petites cavités kystiques microscopiques de structure analogue infiltrant ce qui restait *de la glande surrénale.* Celle-ci était reconnaissable à ses cellules corticales disposées en boyaux allongés.

Il s'agissait donc ici d'un *lymphangiome kystique de la capsule surrénale, multiloculaire, et dont une des cavités kystiques s'était beaucoup plus développée que les autres.*

8. — Marchetti. *Virchow's Archiv*, 1903, Bd. 172, p. 472.

A l'autopsie d'une femme de cinquante ans morte de péritonite, on trouve au niveau de *la capsule surrénale* droite une grosse tumeur fluctuante, qui s'était creusé une loge dans le foie. Cette tumeur kystique adhérait à la veine cave et lui envoyait une grosse veine (v. fig. 3). La tumeur mesurait 11 centimètres de long sur 7 centimètres de large et 8 centimètres de profondeur. Elle était bilobée et l'on apercevait à sa surface un sillon assez profond séparant les deux lobes.

A la partie interne du kyste du côté de la veine cave, on voyait un cordon de couleur brunâtre qui rappelait la capsule surrénale par son aspect. La capsule surrénale gauche présentait une hypertrophie compensatrice évidente ; elle pesait 11 gr. 70.

A l'examen histologique, la paroi kystique est formée par du tissu conjonctif dense, peu vascularisé, au milieu duquel on trouve çà et là des débris de capsule surrénale; ce sont des travées de cellules épithéliales polyédriques, tassées les unes contre les autres. Il s'agit ici d'un *kyste dû à la fonte progressive des cellules du parenchyme surrénal.*

9. — Henschen. *Beitr. zur klin. Chirurgie*, 1906, Bd. 49, p. 217.

Femme de quarante et un ans, malade depuis longtemps, est envoyée avec le diagnostic de *kyste hémorragique de la rate.* Il y a vingt ans, pleurésie gauche; depuis lors, à plusieurs reprises, poussées douloureuses, véritables crises, commençant dans l'hypocondre gauche et irradiant vers le dos et le sacrum. On trouve dans l'hypocondre gauche une tumeur volumineuse qui a provoqué l'élargissement de la base du thorax de ce côté et un soulèvement du rebord costal gauche. La tumeur est mate à la percussion et cette matité remonte jusqu'à la 3e côte et à la 6e vertèbre dorsale. Le cœur est refoulé à droite. La tumeur de l'hypocondre gauche, du volume d'une tête d'adulte, est tendue, élastique; en arrière elle a le contact lombaire, en haut elle se perd sous le rebord costal. L'insufflation côlique ne modifie pas les rapports de la tumeur. On fait une ponction exploratrice de la plèvre dans le 8e espace intercostal et l'on ramène 100 centimètres cubes de liquide brun chocolat, ressemblant à du sang extravasé. L'examen du sang donne 4 612 000 globules rouges et 13 000 blancs; hémoglobine 90 p. 100; pas d'éosinophilie.

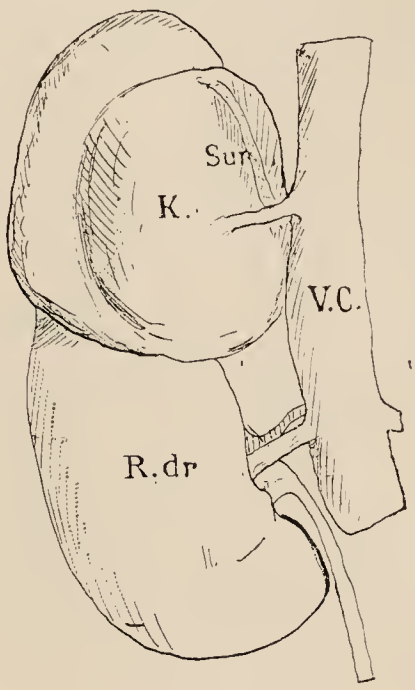

Fig. 3. — (D'après Marchetti). Les rapports du kyste de la capsule surrénale droite.

Opération (Krönlein). Incision parallèle au rebord costal gauche. Le péritoine ouvert, on trouve une tumeur kystique qui remplit l'hypocondre, refoule en haut le diaphragme; on croit tout d'abord à un kyste de la queue du pancréas. On ponctionne la tumeur; il s'écoule un liquide noirâtre, ressemblant à du chocolat. On se met ensuite en devoir d'extirper la poche kystique; ce qui ne se fait pas sans difficultés, vu les nombreuses adhérences au diaphragme; après blessures et ligature de la veine mésentérique inférieure, on finit par enlever en totalité la poche kystique. Il reste à la place de la tumeur une grande cavité formée par le diaphragme, l'estomac, la rate, la colonne vertébrale et la paroi abdominale latérale gauche : le pôle supérieur du rein gauche est à nu au fond de la plaie. Tamponnement à la Mikulicz. Fermeture partielle de la paroi. Le malade se remet mal de l'opération et meurt le cinquième jour dans le collapsus, ayant toujours présenté une forte dyspnée depuis l'intervention.

L'autopsie montre l'absence de la capsule surrénale gauche : la droite

au contraire est hypertrophiée. Le cœur est divisé à droite : myocardite et sclérose des coronaires très marquées. Le poumon gauche est atélectasié et rétracté sur son hile. Le droit présente de l'emphysème. La cause de la mort apparaît donc due aux graves lésions de l'appareil cardio-pulmonaire.

La *pièce* enlevée est une volumineuse poche kystique de 26 centimètres de haut, sur 16 de large et 14 d'épaisseur. La face interne du kyste est tapissée par des débris de caillots sanguins : il existe dans la paroi kystique plusieurs taches jaunâtres, soufrées, qui font saillie sur la face interne du kyste.

A l'examen histologique; *on retrouve des débris nets de capsule surrénale dans les points jaunâtres de la paroi kystique*; ce fait permit de comprendre l'origine de cette curieuse tumeur kystique.

Pour étudier avec profit les kystes de la capsule surrénale, il est indispensable de les classer tout d'abord; car on réunit encore sous le terme, plus clinique qu'anatomique, de « kyste » des tumeurs de nature très différente.

On peut rencontrer au niveau des glandes surrénales plusieurs variétés de tumeurs kystiques :

1° *des kystes parasitaires* (kystes hydatiques).

2° *de vrais kystes glandulaires.*

3° *des adénomes kystiques.*

4° *des lymphangiomes kystiques* (kystes séreux à revêtement endothélial).

5° *des pseudo-kystes* (c'est-à-dire des cavités remplies de sang ou de détritus de tissus; on peut trouver ces pseudo-kystes dans des capsules surrénales normales ou dans des glandes déjà néoplasiques (adénomes, épithéliomes et sarcomes).

Ces 5 grandes variétés de kystes sont tout à fait différentes au point de vue anatomique : nous allons en étudier successivement les principaux caractères anatomiques.

1° *Les kystes parasitaires*, kystes hydatiques, ont été excessivement rarement observés au niveau de la glande surrénale. Deux observations authentiques montrent la possibilité de cette localisation de l'échinocoque (Huber [1], Perrin [2]); ce sont là des faits d'un intérêt pratique presque nul.

2° *Les vrais kystes glandulaires*, comparables à ce que l'on est convenu d'appeler *kystes par rétention* dans les autres glandes, sont ici très rares. Klebs (*Handb. der path. Anatomie*, 1876, p. 579) admet leur existence; mais les faits publiés chez l'homme sont presque tous

1. Huber, *Deutsch. Arch. f. klin. Med.*, 1868, Bd, p. 613.
2. Perrin, *Comptes rendus de la Soc. de Biologie*, Paris, t. V, 1853, p. 157.

discutables ou incomplets. *Chez les animaux*, le cheval en particulier, les kystes glandulaires semblent plus fréquents. Brückmüller et Kitt [1], Manasse [2], ont rapporté des exemples de kystes colloïdes de la capsule surrénale chez le cheval. Ces kystes, ordinairement peu volumineux (cerise, noisette), étaient formés *par une paroi conjonctive tapissée d'un épithélium cylindrique*. On sait aujourd'hui que dans la substance corticale de la capsule surrénale chez certains animaux (surtout les oiseaux, Kelly) on trouve normalement des tubes revêtus d'un épithélium cylindrique haut. Il existe des kystes comparables chez l'homme. Rolleston [3] en a publié récemment un exemple. Mais ces *kystes glandulaires*, formés vraisemblablement aux dépens des tubes de la substance corticale, n'atteignent jamais un gros volume (un haricot, une cerise tout au plus); ils ne présentent donc au point de vue clinique aucun intérêt. Nous n'y insisterons pas autrement.

A côté de ces kystes glandulaires, citons les faits encore plus rares de *kystes d'origine embryonnaire*, développés dans la capsule surrénale. Une intéressante observation de Sick [4] nous montre ce que sont ces formations kystiques : à l'autopsie d'une femme de quarante-quatre ans, cet auteur trouva par hasard dans une capsule surrénale deux petits kystes; l'examen histologique montra que la *paroi de ces kystes était tapissée par un épithélium cylindrique à cils vibratiles*. Comme normalement il n'entre pas dans la structure de la capsule surrénale adulte d'épithélium cilié, on est forcé, pour expliquer la genèse de ces kystes, d'invoquer l'hypothèse *d'une inclusion intraglandulaire de débris wolffiens*; nous rappellerons à ce propos que l'un de nous a montré pour la première fois la présence de pareils débris wolffiens formés d'épithélium cylindrique cilié dans une volumineuse *tumeur mixte juxtarénale* [5].

3° *Les adénomes kystiques* de la capsule surrénale sont un peu plus fréquents que les kystes glandulaires. Marchand, Askanazy, Manasse, Kelly, Kelynack ont décrit des *adénomes surrénaux*, qui contenaient de *petits kystes revêtus d'épithélium cylindrique*. On a comparé en Allemagne ces adénomes surrénaux kystiques aux goitres kystiques; mais nous remarquerons que les vrais kystes tapissés d'épithélium sont relativement rares dans les adénomes thyroïdiens et que *la*

1. Bruckmüller et Kitt, *Lehrb. der path. anat. Diagn. für Thierärzte*, 1895, t. II, p. 463.
2. Manasse, *Virchow's Archiv*, Bd 145, p. 131.
3. Rolleston, *Trans. of the Path. Soc. of London*, 1850, t. L, p. 214.
4. Sick, *Virchow's Archiv*, 1903, Bd. 172, p. 468.
5. Hartmann et Lecène, Les tumeurs de la capsule adipeuse du rein, *Travaux de Chirurgie anat. clinique*, Steinhil, Paris, 1902, t. I, p. 45.

plupart des tumeurs, appelées kystes du corps thyroïde, sont des pseudo-kystes par nécrobiose d'une partie du goitre ou par hémorragie intra-glandulaire enkystée. En tout cas, ces adénomes kystiques de la glande surrénale ne sont pas intéressants au point de vue chirurgical; car ils ne dépassent pas un très petit volume et ne sont pas appréciables cliniquement. Nous ne connaissons pas encore d'exemple d'*épithélioma kystique* de la capsule surrénale, pouvant donner un kyste volumineux, comparable à ceux que l'on a décrits dans certaines glandes, le pancréas par exemple (Hartmann et Gilbert) ; dans tous les cas de kystes rencontrés dans les tumeurs malignes surrénales, il s'agissait de *pseudo-kystes* par nécrobiose ou hémorragie (vide infra), et non de vrais kystes à revêtement épithélial.

4° *Les kystes séreux ou lymphangiomes kystiques de la capsule surrénale* semblent plus fréquents que les kystes glandulaires; d'autre part, comme ils peuvent atteindre de grandes dimensions, *ils présentent un intérêt chirurgical particulier.* Ces kystes sont formés par *une paroi conjonctive épaisse, contenant parfois des fibres musculaires lisses, et leur cavité est revêtue d'un endothélium aplati* : ils sont soit *uniloculaires*, soit *pluriloculaires.* Mais dans ce cas l'une des cavités l'emporte en général de beaucoup sur les autres par ses dimensions, si bien qu'à première vue on pourrait croire à un kyste uniloculaire. Parmi les 9 observations que nous avons rapportés ci-dessus de kystes de la capsule surrénale, 3 fois il s'agissait de kystes séreux de la capsule surrénale.

Dans notre observation personnelle, il s'agissait aussi d'un *kyste séreux vraisemblablement d'origine lymphatique*, développé dans la capsule surrénale gauche; cette glande presque complètement détruite n'était plus représentée que par les débris microscopiques, que nous avons heureusement pu retrouver dans la paroi de la poche.

Nous ne savons rien de certain, naturellement, sur l'origine de ces *kystes séreux ou lymphangiomes kystiques de la capsule surrénale* : très probablement ils se développent aux dépens d'une malformation primitive des lymphatiques de l'organe; leur développement est en général fort lent et progressif; leur contenu est séreux, très pauvre en éléments cellulaires, tenant souvent en suspension des parcelles de cholestérine, comme dans notre observation personnelle. Il est probable que certains de ces kystes séreux peuvent devenir le siège d'*hémorragies, consécutives à une inflammation chronique de leur paroi* : c'est une transformation analogue à celle de l'hydrocèle vaginale en hématocèle, de la vaginalite séreuse simple en pachyvaginalite hémorragique. Il nous paraît probable que *cer-*

taines observations de kystes hématiques de la capsule surrénale, telles que celles de Pawlick, de Henschen, peuvent recevoir cette interprétation. Malheureusement la preuve rigoureuse est difficile à fournir : l'étude histologique de la paroi ne pouvant que très difficilement permettre de distinguer *la structure d'un hématome enkysté en voie d'organisation de celle d'un kyste séreux ayant subi la transformation en pachyvaginalite hémorragique*. La présence de fibres musculaires lisses (Pawlick), dans la paroi du kyste hématique, nous semble un très bon argument en faveur de son origine lymphatique, car cette constatation histologique permet d'éliminer à coup sûr l'hémorragie enkystée.

5° *Les pseudo-kystes de la capsule surrénale* répondent à deux catégories principales de faits : 1° *hémorragies et nécrobiose dans le parenchyme d'une capsule surrénale normale*; 2° *hémorragies et nécrobiose dans une capsule surrénale déjà malade* (*tuberculose ou plus souvent néoplasme*).

Nous laisserons complètement de côté les pseudo-kystes de cette dernière catégorie : ils répondent soit aux pseudo-kystes dus à la *transformation séreuse de foyers tuberculeux* développés dans la capsule surrénale (Barlow, Christie, Ogle), soit aux pseudo-kystes encore plus fréquemment observés dans *les néoplasmes malins de la capsule surrénale*. En effet les épithéliomes et sarcomes primitifs de la glande surrénale sont très souvent farcis de foyers d'hémorragies interstitielles ou de nécrobiose, aux dépens desquels peuvent se developper des cavités kystiques plus ou moins volumineuses. Ces pseudo-kystes n'ont qu'un *intérêt anatomique*; leur diagnostic histologique différentiel se fera par l'étude *attentive de la paroi de la poche qui montrera la structure du néoplasme au sein duquel s'est formé le pseudo-kyste*.

Au contraire, *les pseudo kystes dus à l'enkystement d'une hémorragie qui s'est faite dans une glande surrénale préalablement normale est beaucoup plus intéressante*. D'après certains auteurs, *ces pseudo-kystes hémorragiques* formeraient la variété la plus fréquemment observée de *tumeurs kystiques de la capsule surrénale*. On sait que la capsule surrénale est très souvent le siège d'hémorragies interstitielles. Les travaux de Simmonds [1], Leconte [2] et Arnaud [3] ont bien mis ce point en lumière. Ces hémorragies reconnaissent les causes les plus variables : *traumatisme* (cause rare), le plus souvent *hémorragies au cours des maladies infectieuses*, de la *leucémie*, du *diabète* des

1. Simmonds, *Virchow's Archiv*, Bd 170, p. 242.
2. Leconte, thèse de Paris, 1897.
3. Arnaud, *Arch. générales de Médecine* (année 77), 1900, p. 1.

néphrites chroniques et des *intoxications*. L'hémorragie se produit en général au centre de la glande, dans la couche médullaire, qui contient des vaisseaux volumineux, à parois minces : si l'épanchement sanguin est abondant, il s'enkyste et donne *alors naissance à des pseudo-kystes hémorragiques*, tels ceux décrits par Rayer, Chiari, Routier, Triepcke (Bier), dont nous avons plus haut rapporté les observations. L'étude anatomique de ces pseudo-kystes hémorragiques est délicate, car il faut *rechercher avec soin, dans la capsule de l'hématome enkysté, des débris de glande surrénale pour pouvoir faire le diagnostic de la nature du kyste*. Nous avons vu que ces kystes pouvaient *atteindre des dimensions considérables* et contenir 2, 4 ou même 10 litres de liquide sanglant (voir observations ci-dessus); leur paroi fibreuse est parfois calcifiée, surtout lorsqu'ils sont anciens. Ces *grands kystes hématiques* de la capsule surrénale *sont toujours unilatéraux* : en effet, comme ils détruisent la glande surrénale, s'ils étaient bilatéraux, ils amèneraient sûrement la mort du malade très rapidement. *La capsule surrénale du côté opposé* a toujours été trouvée normale ou même augmentée de volume par hypertrophie compensatrice (Stilling).

Telles sont les cinq grandes variétés de tumeurs kystiques que l'on peut rencontrer au niveau de la capsule surrénale. La fréquence de chacune de ces variétés est très différente, nous l'avons vu; et l'on peut dire *qu'au point de vue chirurgical les seules tumeurs kystiques intéressantes sont* soit les *kystes séreux ou lymphangiomes*, soit les *pseudo-kystes hémorragiques* : en effet, seules ces deux variétés de tumeurs kystiques sont relativement fréquentes et surtout seules elles atteignent des *dimensions suffisantes pour être cliniquement reconnues. Ce sont deux catégories de kystes qui constituent à elles seules ce que l'on pourrait appeler les « grands kystes de la capsule surrénale »*.

Les symptômes de ces grands kystes de la capsule surrénale sont très vagues et leur diagnostic clinique est pour ainsi dire impossible.

Comme ces kystes sont *toujours unilatéraux, ils ne déterminent jamais le syndrome addisonnien*; il n'y a pas trace d'insuffisance surrénale chez les malades porteurs de ces kystes; et ce n'est donc pas par l'étude des symptômes généraux que l'on peut arriver à en faire diagnostic.

Par conséquent il ne reste que les *signes physiques* qui pourraient permettre de penser, en présence d'une tumeur bizarre de la cavité abdominale, qu'il s'agit de cette variété exceptionnelle du néoplasme.

La tumeur a une évolution lente (plusieurs années), progressive; elle se développe dans l'un ou l'autre des hypochondres; c'est une tumeur à évolution thoraco-abdominale, refoulant en haut le diaphragme, distendant la partie inférieure de la cage thoracique, et venant pointer en avant au-dessous du rebord costal droit ou gauche; elle possède le contact lombaire. Un fait remarquable, c'est combien ces tumeurs *refoulent les organes voisins* et arrivent ainsi par exemple à luxer le rein hors de sa loge lombaire (obs. de Pawlick et Bier). Au point de vue clinique, ce seront donc des *tumeurs kystiques de la partie supérieure de la cavité abdominale*, rappelant beaucoup par leur évolution les *kystes hydatiques du foie* ou *les kystes du pancréas.*

Ces kystes donnent lieu parfois à des *phénomènes douloureux très marqués* (Henschen et Routier) : ainsi, dans l'observation de Routier, il existait des crises douloureuses revenant par accès à intervalles assez éloignées : les douleurs irradiaient vers le sacrum et vers la région thoracique inférieure (pleurodynie). Accompagnées de vomissements, ces crises douloureuses peuvent rappeler les crises gastriques; elles sont dues très probablement aux *troubles de compression du sympathique abdominal* avec lequel, on le sait, la capsule surrénale présente des relations anatomiques si intimes.

Ces tumeurs sont toujours *rétropéritonéales* naturellement : aussi l'étude clinique de leurs rapports avec *le gros intestin* peut-il donner des renseignements utiles : il faudra rechercher avec soin l'existence en avant de la tumeur d'une bande de sonorité, surtout après *insufflation du côlon par le rectum.*

L'examen du sang devra toujours être fait : en effet la présence d'une *éosinophilie* marquée serait un bon signe de présomption en faveur d'une tumeur kystique parasitaire, c'est-à-dire en pratique d'un kyste hydatique.

Nous ne ferons pas ici de diagnostic différentiel qui serait forcément trop schématique : nous nous contenterons de rappeler que ces tumeurs kystiques peuvent être confondues surtout : avec *les kystes hydatiques du foie ou de la rate, les kystes du mésentère, ou des mésocôlons, les kystes du pancréas, les kystes séreux de la rate et enfin les tumeurs kystiques rénales (hydronéphroses surtout) ou périrénales.* La présence de pigments biliaires dans les urines et l'éosinophilie permettront souvent de reconnaître un *kyste hydatique du foie*; la mobilité de la tumeur kystique qui peut sortir de l'hypocondre et y être ensuite refoulée plaiderait en faveur d'un *kyste de la rate* : la glycosurie, la stéarrhée et l'insuffisance de la digestion des albuminoïdes et des corps gras seraient en faveur d'un *kyste du pancréas*; enfin la séparation des urines permettant de reconnaître

un bon fonctionnement du rein du côté où siège la tumeur kystique permettrait d'éliminer l'*hydronéphrose*. Mais remarquons à ce propos que l'hématurie a été observée par Rayer dans un kyste hématique surrénal; ce symptôme, s'il existait, conduirait presque sûrement à une erreur de diagnostic, d'ailleurs fort excusable. *En tout cas, jamais de ponction exploratrice, manœuvre souvent inutile et toujours dangereuse.*

On peut comprendre facilement combien le diagnostic clinique de nos grands kystes surrénaux sera difficile pour ne pas dire impossible en règle générale. La nature exacte de la tumeur ne pourra être soupçonnée *qu'après l'ouverture de l'abdomen, une fois que l'on aura pu se rendre compte des rapports du kyste avec les organes voisins*, et même alors le diagnostic exact du siège de la tumeur pourra rester encore indécis; dans notre observation, par exemple, on crut qu'on avait opéré un kyste du pancréas, jusqu'à l'examen histologique de la pièce.

Le traitement de ces grands kystes surrénaux, qui ne peut être naturellement que chirurgical, comprend deux méthodes principales : *la marsupialisation* ou *l'extirpation complète du kyste.*

Il est impossible de dire à priori à laquelle de ces deux méthodes on doit avoir recours : c'est affaire au chirurgien de choisir, dans chaque cas particulier, entre la marsupialisation ou l'extirpation.

Tout dépendra de l'étendue et de la solidité des adhérences : une fois le kyste vidé d'une partie de son contenu par ponction, on commencera la décortication : si cette manœuvre semble facile, si l'on est tombé sur un bon plan de clivage, il nous semble que le mieux sera de continuer jusqu'au bout la décortication, comme l'ont fait Krönlein et Pawlick : on peut ne trouver qu'un ou deux pédicules vasculaires nécessitant des ligatures (Pawlick). Si, au contraire, la décortication se fait mal, si cela saigne trop et qu'on n'ait pas cette impression si nette du bon plan de clivage, il vaudra mieux s'en tenir à la marsupialisation, après résection d'une partie de la poche, de façon à en réduire les dimensions; on se comportera en somme absolument comme on le fait pour les kystes du pancréas. Dans tous les cas opérés jusqu'ici, les chirurgiens ont eu recours à la *voie transpéritonéale après incision médiane, juxtamédiane, ou oblique, parallèlement au rebord costal.* Il nous semble que, vu l'incertitude constante du diagnostic, *ce sera toujours à cette voie qu'il faudra recourir* : l'incision lombaire, excellente pour les tumeurs du rein, ne donnerait pas ici assez de jour pour l'exploration préalable des connexions de la tumeur, qui constitue un des temps les plus importants de l'acte opératoire.

Les résultats des opérations sont jusqu'ici fort peu brillants : mais, le nombre des cas opérés n'étant que de cinq, on ne peut tabler sur un chiffre aussi faible. Bier et Routier firent la marsupialisation : les deux malades moururent : Krönlein extirpa le kyste et sa malade mourut, Pawlick fut plus heureux et put guérir sa malade après avoir enlevé la totalité de la poche kystique. Enfin, dans notre observation personnelle, la malade guérit après résection partielle et marsupialisation du kyste.

Donc 2 guérisons et 3 morts sur 5 opérations : voici le bilan actuel de ces interventions. Ces chiffres trop faibles manquent pour nous de valeur ; et nous croyons que les résultats du traitement chirurgical deviendront meilleurs avec les progrès de la technique et *surtout avec une meilleure connaissance de l'anatomie pathologique de ces kystes rares, rétro-péritonéaux*; une orientation rapide permettra au chirurgien de reconnaître dès le début de l'opération à quelle variété de kyste il a affaire; on ne perdra plus de temps à explorer inutilement la cavité abdominale et les chances de choc ou d'*infection péritonéale* seront ainsi très diminuées.

FÉLIX ALCAN, ÉDITEUR

Revue de Médecine et Revue de Chirurgie

La *Revue de médecine* et la *Revue de chirurgie* paraissent tous les mois; chaque livraison de la *Revue de médecine* contient 5 à 6 feuilles grand in-8; chaque livraison de la *Revue de chirurgie* contient de 8 à 9 feuilles grand in-8.

S'ADRESSER POUR LA RÉDACTION :

Revue de médecine : à M. le Dr **Landouzy**, 4, rue Chauveau-Lagarde, Paris (8e), ou à M. le Dr **Lépine**, 30, place Bellecour, Lyon.

Revue de chirurgie : à M. le Dr **F. Terrier**, 11, rue de Solférino, Paris (7e).

POUR L'ADMINISTRATION :

A M. **Félix Alcan**, libraire-éditeur, 108, boulevard Saint-Germain, Paris (6e).

PRIX D'ABONNEMENT :

Pour la Revue de Médecine		Pour la Revue de Chirurgie	
Un an, Paris	**20** fr.	Un an, Paris	**30** fr.
— Départements et étranger.	**23** fr.	— Départements et étranger.	**33** fr.
La livraison, **2** fr.		La livraison, **3** fr.	

Les abonnements partent du 1er janvier

Les *deux Revues* réunies, un an, Paris, **45** fr.; départements et étranger, **50** fr.

Les quatre années de la *Revue mensuelle de médecine et de chirurgie* (1877-1878, 1879 et 1880) se vendent chacune séparément 20 fr.; la livraison, 2 fr.

Les vingt-cinq premières années (1881 à 1905) de la *Revue de médecine* se vendent le même prix. Les dix-huit premières années (1881 à 1898) de la *Revue de chirurgie*, 20 fr. Les autres années, 30 fr.

FÉLIX ALCAN, ÉDITEUR

EN COURS DE PUBLICATION

Manuel d'Histologie Pathologique

PAR

V. CORNIL
Professeur à la Faculté de médecine,
Membre de l'Académie de médecine.

ET

L. RANVIER
Professeur au Collège de France,
Membre de l'Institut et de l'Acad. de médecine

AVEC LA COLLABORATION DE MM.

A. BRAULT
Médecin de l'hôpital Lariboisière,
Chef des travaux pratiques d'anatomie pathologique à la Faculté de médecine.

M. LETULLE
Professeur agrégé à la Faculté de médecine,
Médecin de l'hôpital Boucicaut.

TROISIÈME ÉDITION ENTIÈREMENT REFONDUE

Paraîtra en octobre :

Tome III, par MM. Gombault, Nageotte, A. Riche, Durante, R. Marie, Fernand Bezançon, Legry. — *Système nerveux central (cerveau et moelle épinière). — Nerfs. — Cœur et vaisseaux. — Rate. — Ganglion lymphatique. — Larynx.* 1 fort volume grand in-8 avec gravures en noir et en couleurs. . . . . **35** fr.

Précédemment publiés :

Tome I, par MM. Cornil, Ranvier, Brault, Fernand Bezançon, Maurice Cazin. *Généralités sur l'histologie normale. — Cellules et tissus normaux. — Généralités sur l'histologie pathologique. — Altérations des cellules et des tissus. — Des inflammations. — Des tumeurs. — Notions élémentaires sur les bactéries. — Lésions des os et des tissus cartilagineux. — Anatomie pathologique des articulations. — Des altérations du tissu conjonctif. — Lésions des membranes séreuses.* — 1 fort volume grand in-8, avec 369 grav. en noir et en couleurs. . **25** fr.

Tome II, par MM. Durante, Jolly, Dominici, Gombault et Philippe. *Muscles. — Sang et hématopoïèse. — Cerveau. — Moelle.* 1 fort volume grand in-8, avec 202 gravures en noir et en couleurs. . . . . **25** fr.

Pour paraître en janvier 1907 :

Tome IV, par MM. Cornil, Cristmann, Legry, Brault, Marie, Letulle, Hallé. — *Tube digestif. — Foie. — Rein et capsule surrénale. — Pancréas. — Testicule. — Bassinet. — Urètre — Vessie. — Corps thyroïde. — Thymus et corps pituitaire. — Utérus. — Mamelles. — Ovaire. — Placenta.* 1 fort vol. gr. in-8, avec gravures en noir et en couleur.

Coulommiers. Imp. Paul BRODARD.

FÉLIX ALCAN, ÉDITEUR

LISTE GÉNÉRALE PAR ORDRE D'APPARITION DES 107 VOLUMES

DE LA

BIBLIOTHÈQUE SCIENTIFIQUE INTERNATIONALE

1. Tyndall. Les Glaciers et les Transformations de l'eau, *illustré*. 7e éd.
2. Bagehot. Lois scientifiques du développement des nations. 6e éd.
3. Marey. La Machine animale, *illustré*. 6e éd.
4. Bain. L'Esprit et le Corps. 6e éd.
5. Pettigrew. La Locomotion chez les animaux, *illustré*. 2e éd.
6. Herbert Spencer. Introduction à la science sociale. 13e éd.
7. Schmidt. Descendance et Darwinisme, *ill*. 6e éd.
8. Maudsley. Le Crime et la Folie. 7e éd.
9. Van Beneden. Les Commensaux et les Parasites du règne animal, *illustré*. 4e éd.
10. Balfour Stewart. La Conservation de l'énergie, *illustré*. 6e éd.
11. Draper. Les Conflits de la science et de la religion. 11e éd.
12. Léon Dumont. Théorie scientifique de la sensibilité. 4e éd.
13. Schutzenberger. Les Fermentations, *illustré*. 6e éd. refondue.
14. Whitney. La vie du langage. 4e éd.
15. Cooke et Berkeley. Les Champignons, *ill*. 4e éd.
16. Bernstein. Les Sens, *illustré*. 5e éd.
17. Berthelot. La Synthèse chimique. 9e éd.
18. Niewenglowski. La Photographie et la Photochimie, *illustré*.
19. Luys. Le Cerveau et ses Fonctions, *illustré*. 7e éd.
20. Stanley Jevons. La Monnaie et le Mécanisme de l'échange. 5e éd.
21. Fuchs. Volcans et Tremblements de terre, *illustré*. 6e éd.
22. Brialmont (le général). La Défense des États et les Camps retranchés. (*Epuisé*.)
23. De Quatrefages. L'Espèce humaine. 13e éd.
24. P. Blaserna et Helmholtz. Le Son et la Musique, *illustré*. 5e éd.
25. Rosenthal. Les Nerfs et les Muscles. (*Epuisé*.)
26. Brucke et Helmholtz. Principes scientifiques des Beaux-Arts, *illustré*. 4e éd.
27. Wurtz. La Théorie atomique. 8e éd.
28-29. Secchi (le Père). Les Etoiles, 2 vol. *illust*. 3e éd.
30. Joly. L'Homme avant les métaux. (*Epuisé*.)
31. A. Bain. La Science de l'éducation. 10e éd.
32-33. Thurston. Histoire de la machine à vapeur, 2 vol. *illustrés*. 3e éd.
34. Hartmann. Les Peuples de l'Afrique. (*Epuisé*.)
35. Herbert Spencer. Les Bases de la morale évolutionniste. 6e éd.
36. Huxley. L'Ecrevisse (Introduction à la zoologie), *illustré*. 2e éd.
37. De Roberty. La Sociologie. 3e éd.
38. Rood. Théorie scientifique des couleurs, *ill*. 2e éd.
39. De Saporta et Marion. L'Evolution du règne végétal (les Cryptogames), *illustré*.
40-41. Charlton Bastian. Le Cerveau et la Pensée chez l'homme et les animaux, 2 vol. *illustrés*. 2e éd.
42. James Sully. Les Illusions des sens et de l'esprit, *illustré*. 3e éd.
43. Young. Le Soleil. (*Épuisé*.)
44. De Candolle. Origine des plantes cultivées. 4e éd.
45-46. Lubbock. Fourmis, Abeilles et Guêpes. (*Ep*.)
47. Perrier. La Philosophie zoologique avant Darwin. 3e éd.
48. Stallo. Matière et Physique moderne. 3e éd.
49. Mantegazza. La Physionomie et l'Expression des sentiments, *illustré*. 3e éd.
50. De Meyer. Les Organes de la parole et leur emploi pour la formation des sons du langage, *ill*.
51. De Lanessan. Le Sapin, *illustré*. 2e éd.
25-53. De Saporta et Marion. L'Evolution du règne végétal (les Phanérogames), 2 vol. *illustrés*.
54. Trouessart. Les Microbes, les Ferments et les Moisissures, *illustré*. 2e éd.
55. Hartmann. Les Singes anthropoïdes, leur organisation comparée à celle de l'homme, *illustré*.
56. Schmidt. Les Mammifères dans leurs rapports avec leurs ancêtres géologiques, *illustré*.
57. Binet et Féré. Le Magnétisme animal, *ill*. 4e éd.
58-59. Romanes. L'Intelligence des animaux, 2 vol. *illustrés*. 3e éd.
60. Lagrange. Physiologie des exercices du corps. 8e éd.
61. Dreyfus. L'Évolution des mondes et des sociétés.
62. Daubrée. Les Régions invisibles du globe et des espaces célestes, *illustré*. 2e éd.
63-64. Lubbock. L'Homme préhistorique, 2 vol. *illustrés*. 4e éd.
65. Richet. La Chaleur animale, *illustré*.
66. Falsan. La Période glaciaire. (*Epuisé*.)
67. Beaunis. Les Sensations internes.
68. Cartailhac. La France préhistorique, *ill*. 2e éd.
69. Berthelot. La Révolution chimique. 2e éd.
70. Lubbock. Sens et instincts des animaux, *illustré*.
71. Starcke. La Famille primitive.
72. Arloing. Les Virus, *illustré*.
73. Topinard. L'Homme dans la nature, *illustré*.
74. Binet (Alf.). Les Altérations de la personnalité. 2e éd.
75. De Quatrefages. Darwin et ses précurseurs français. 2e éd.
76. André Lefèvre. Les Races et les Langues.
77-78. De Quatrefages. Les Emules de Darwin.
79. Brunache. Le Centre de l'Afrique, *illustré*.
80. Angot. Les Aurores polaires, *illustré*.
81. Jaccard. Le Pétrole, l'Asphalte et le Bitume, *ill*.
82. Stanislas Meunier. La Géologie comparée, *ill*.
83. Le Dantec. Théorie nouvelle de la vie, *ill*. 2e éd.
84. De Lanessan. Principes de colonisation.
85. Demoor, Massart et Vandervelde. L'Évolution régressive, *illustré*.
86. De Mortillet. Formation de la nation française, *illustré*. 2e éd.
87. G. Roché. La culture des mers, *illustré*.
88. Costantin. Les végétaux et les milieux cosmiques (adaptation, évolution), *illustré*.
89. Le Dantec. L'Evolution individuelle et l'hérédité.
90. E. Guignet et E. Garnier. La Céramique ancienne et moderne, *illustré*.
91. E. Gellé. L'audition et ses organes, *illustré*.
92. Stan. Meunier. La Géologie expérimentale, *ill*.
93. Costantin. La Nature tropicale, *illustré*.
94. Grosse. Les débuts de l'art, *illustré*.
95. Grasset. Les maladies de l'orientation et de l'équilibre, *illustré*.
96. Demeny. Les bases scientifiques de l'éducation physique, *illustré*. 2e éd.
97. Malméjac. L'eau dans l'alimentation.
98. Stanislas Meunier. La géologie générale, *ill*.
99. Demeny. Mécanisme et éducation des mouvements, *illustré*. 9 fr.
100. Bourdeau. Hist. de l'habillement et de la parure.
101. Mosso. Les exercices physiques et le développement intellectuel.
102. Le Dantec. Les lois naturelles, *illustré*.
103. Norman Lockyer. L'évolution inorganique.
104. Colajanni. Latins et Anglo-Saxons. 9 fr.
105. Javal. Physiologie de la lecture et de l'écriture, *illustré*.
106. Costantin. Le transformisme appliqué à l'agriculture, *illustré*.
107. Laloy. Parasitisme et mutualisme dans la nature, *illustré*.

Prix de chaque volume, cartonné à l'anglaise **6** fr., hormis les nos 99 et 104, vendus **9** fr.

ENVOI FRANCO CONTRE MANDAT-POSTE OU VALEUR SUR PARIS